Aus der Universitäts-Kinderklinik München: Prof. Dr. A. Wiskott

Knochenbrüchigkeit bei Neugeborenen

Inaugural-Dissertation

zur

Erlangung der Doktorwürde einer Hohen Medizinischen Fakultät

der

Ludwig-Maximilian-Universität zu München

vorgelegt von

Hermann Haase

MÜNCHEN 1941

GEORG THIEME / VERLAG / LEIPZIG

Gedruckt
mit Genehmigung der Medizinischen Fakultät
der Universität München

Dekan: Prof. Dr. A. Dabelow
Referent: Prof. Dr. G. Weber

R. UNIV.
BIBLIOTHEEK
LEIDEN

Sonderdruck aus: „Fortschritte auf dem Gebiete der Röntgenstrahlen“ (Jahrgang 1941, Band 63, Heft 6)

Die beiden im folgenden mitgeteilten Krankheitsfälle stehen in keinem inneren Zusammenhang miteinander. Sie haben nur gemeinsam, daß bei beiden die Knochenbrüchigkeit in der Neugeburtsperiode das auffallendste klinische Symptom war. Da die Röntgenbilder in beiden Fällen sehr eindrucksvoll sind und sich nicht ohne weiteres in den Rahmen einer geläufigen Diagnose einordnen ließen, erscheint die Veröffentlichung dieser Beobachtungen angebracht.

1. Fötal erworbene, nicht luetische Osteochondritis

Ein 16 Tage altes Mädchen, am 20. 4. 1929 in der Frauenklinik München spontan in linker Hinterhauptslage geboren, kam wegen eines schmierig belegten Nabelgranuloms zur Aufnahme in die Kinderklinik. Von dem Vater des Kindes steht fest, daß er der Onkel der Mutter ist. Die Mutter wurde am Tage der Entbindung wegen einer

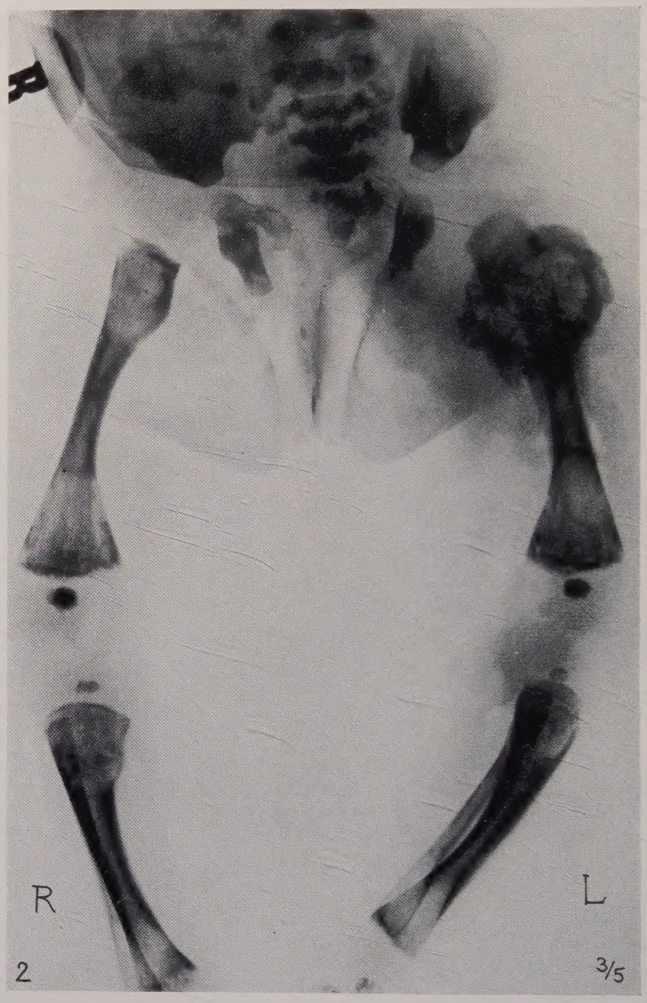

Abb. 1 und 2. Fall 1, unspezifische Osteochondritis. Aufnahme vom 21. Lebenstag. Breite osteochondritische Aufhellungszonen, in deren Bereich Spontanfrakturen (Humerus und li. Femur). Als Zeichen beginnender Heilung starke Kallusbildung und beginnende Kalkeinlagerung an den Knorpel-Knochengrenzen.

kurzdauernden fieberhaften Pleuritis sicca auf die septische Station verlegt. Das Neugeborene hatte ein Geburtsgewicht von 4150 g und eine Länge von 51 cm. Am 5. Lebenstag wurden in der Chirurgischen Poliklinik wegen schlaffer Lähmung beider Arme und Beine Röntgenaufnahmen gemacht, von denen aber nur noch ein genauer Röntgenbericht vorliegt. Es wurde eine Epiphysenlockerung beider Oberarme und Abknickung der Epiphysenlinie beider Unterschenkel festgestellt. Eine Kallusbildung wird in diesem Bericht noch nicht erwähnt. Der Befund bei Aufnahme in die Kinderklinik am 16. Lebenstag lautet: Kräftiges neugeborenes Mädchen mit reiner Haut, kleines, in Eintrocknung begriffenes Nabelgranulom. Innere Organe und vegetative Funktionen o. B., Schädelknochen hart, große Fontanelle 1,5 : 1,5, kleine Fontanelle etwas klaffend. Arme und Hände gebeugt, Daumen eingeschlagen, keine sicheren Lähmungen. Die proximalen Enden beider Humeri stark verdickt. Linker Ober-

schenkel stark verkrümmt, im proximalen Teil großer, harter Kallus zu fühlen. Das Blutbild ohne Besonderheiten. Die serologische Reaktion auf Lues (Mikro-Meinicke) negativ. Im Harn leichte Trübung nach Säurezusatz, im Sediment einige Leukozyten und vereinzelte Erythrozyten. Bis zur 5. Lebenswoche ständig Temperaturen zwischen 37° und 38°.

In der 6. Lebenswoche fieberhafte Ernährungsstörung und kurzes Absetzen der Milch. Von nun an ständige Gewichtszunahme und normale Weiterentwicklung. Als einzige Therapie wurde von der 5. bis zur 13. Lebenswoche

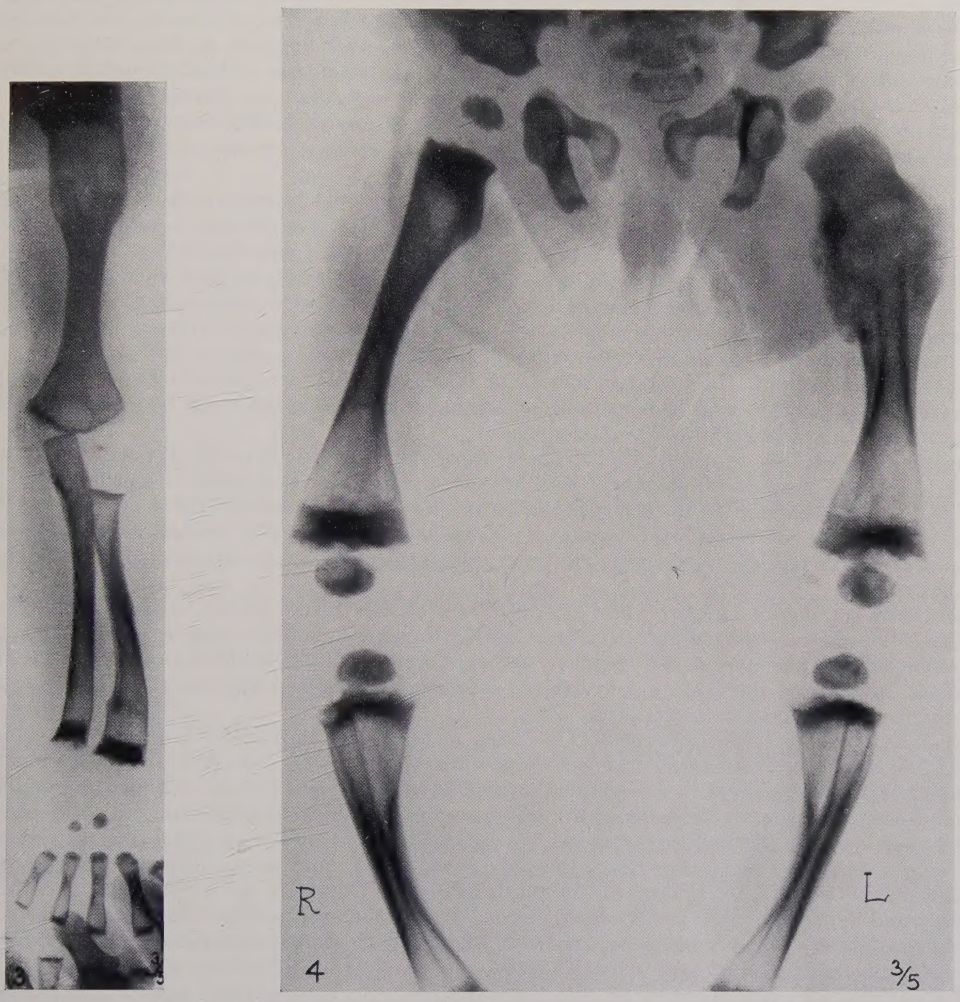

Abb. 3 und 4. Fall 1, unspezifische Osteochondritis. Fortschreitende Heilung, sowohl an den Frakturstellen, als auch an den Knorpel-Knochengrenzen, wo sich als Ausdruck vermehrter Kalkeinlagerung breite Bandschatten gebildet haben.

täglich 2mal 5 Tropfen Vigantol gegeben. Bis zum 3. Lebensjahr, dem Abschluß unserer Beobachtung, gedieh das Kind gut und zeigte keinerlei vegetative Störungen.

Ein besonderes Augenmerk wurde auf weitere genaue Röntgenkontrolle gelegt.

Röntgenaufnahmen der Kinderklinik: Vom 21. Lebenstag (11. 5. 1929): Rechter Arm: Proximaler Epiphysenkern der Oberarmknochen gerade angedeutet, Epiphysenlinie etwas unregelmäßig gezeichnet. Die Knochenpartie distal von der Epiphysenlinie sehr kalkarm und von unregelmäßiger Struktur. Etwa 1 cm distal eine Infraktion mit starker Kallusbildung und periostaler Reaktion. Der Diaphysenschaft etwas verstärkt verkalkt mit leicht verdichteter Kortikalis. Gegen die distale Wachstumszone zu wiederum ein etwa 2 cm breiter Aufhellungsbezirk. Distale und proximale Humerusenden erscheinen meißelförmig verbreitert. An den Unterarm-

knochen, in der Nähe der proximalen Wachstumszone deutliche Aufhellung des Knochens, besonders am Radius. Der mittlere Teil der Knochenschäfte etwas verstärkt verkalkt. An den unteren Diaphysenenden wieder breite, unregelmäßig begrenzte Aufhellungszonen. Die präparatorische Verkalkungszone am Radius kaum erkennbar und unregelmäßig begrenzt. Am unteren Ulnateil eine zackige, becherförmige Auftreibung mit verstärkter Kalkeinlagerung. Die distalen Enden des Unterarms in ähnlicher Form wie am Oberarm verbreitert. Linker Arm (Abb. 1): Ganz analoge Knochenveränderungen mit Infraktionsstelle und Kallus, genau wie rechts. Die Knochenkerne des Hamatum und Kapitatum eben erkennbar. Becken und beide Beine (Abb. 2): An den Ober- und Unterschenkelknochen fallen, genau wie an den Armen, die breiten, kalkarmen Zonen auf, die sich an die proximale und distale Wachstumszone anschließen. Auch hier sind die Knochenenden wieder verbreitert. Der mittlere Teil etwas verstärkt verkalkt. Am linken Femur, etwa 2 cm distal von der oberen Wachstumsgrenze wieder eine Fraktur mit starker Kallusbildung und periostaler Reaktion. Die präparatorischen Verkalkungszonen überall, besonders an den distalen Femurenden unregelmäßig begrenzt und zum Teil wabig und zackig aufgehellt. Keine vermehrte Kalkeinlagerung. Knochenkerne am Oberschenkel distal und an den Tibien proximal gut verkalkt.

Aufnahme vom 24. Lebenstag (14. 5. 1929): Rechter Unterarm: Im Vergleich zur Aufnahme vom 21. Lebenstag jetzt auch in der distalen Wachstumszone des Radius deutlich verstärkte Kalkeinlagerung. Sonst keine Veränderung. Rechtes Knie mit Unterschenkel: Etwa 2 cm von der proximalen Wachstumszone der Tibia findet sich medial eine etwa 1 cm lange unregelmäßige Infraktionslinie mit einer leichten Vorwölbung der Knochenkontur. Diese Infraktion war auch auf der Aufnahme vom 21. Lebenstag, wenn auch undeutlich, erkennbar. Sonst keine wesentlichen Änderungen. Es kann vielleicht von einer Zunahme der Kalkeinlagerungen in der Gegend der präparatorischen Verkalkungszone gesprochen werden.

Skelettaufnahme vom 27. Lebenstag, Thorax und Wirbelsäule: An den hinteren Enden der Rippen sind, auf der nicht sehr deutlichen Aufnahme, anscheinend analoge Veränderungen in der Nähe der Wachstumszone erkennbar. Schädel ohne pathologische Veränderungen.

Aufnahme vom 41. Lebenstag (31. 5. 1929), linker Ober- und Unterarm: Der obere Humerusteil nicht deutlich erkennbar, der Kallus anscheinend in guter Konsolidierung. Am distalen Humerusteil noch eine breite, kalkarme Zone. Etwa 1 cm proximal von der distalen Wachstumszone des Radius eine neue Infraktion mit Abknickung gegen die Ulna zu und leichte periostale Reaktion. Beginnende Kallusbildung. An den Verkalkungszonen jetzt deutlich verstärkte Kalkeinlagerungen mit regelmäßiger Begrenzung, besonders am Radius verbreiterte Bandschatten.

Aufnahmen von der 11. Lebenswoche (1. 7. 1929), rechter Arm.: Am Oberarm Konsolidierung des Kallus. An der Wachstumsgrenze jetzt ein unregelmäßiger, zackig begrenzter, breiter Bandschatten. Am distalen Ende der Unterarmknochen jetzt regelmäßig begrenzte intensive Bandschatten. Beide Beine: Am linken Femur hat der Kallus an Dichte zugenommen. An den Wachstumszonen aller Knochen sind zum Teil noch unregelmäßige, zackig begrenzte Bandschatten aufgetreten.

Aufnahmen von der 17. Lebenswoche (17. 9. 1929), rechter Arm: Proximaler Humerusteil nur undeutlich erkennbar. Der distale Teil noch meißelförmig verbreitert. Präparatorische Verkalkungszone als schmales, etwas unregelmäßig begrenztes Schattenband sichtbar. Proximal davon ist die Knochenstruktur noch unregelmäßig und von vermindertem Kalkgehalt, die kalkarmen Zonen am proximalen und distalen Ende der Unterarmknochen ebenfalls noch erkennbar. Die Kalkbänder an den Wachstumszonen, besonders am distalen Ende jetzt wesentlich breiter und von stärkerer Schattenintensität. Die Begrenzung immer noch unregelmäßig, aber durchweg scharf, zackig. Linker Arm (Abb. 3): Die Fraktur am oberen Humerusende ist geheilt, der Knochen an dieser Stelle kolbig aufgetrieben und in einem breiten Bezirk, distal von der Wachstumszone, noch sehr kalkarm. An der proximalen Wachstumszone ein etwa 1 cm breites, außerordentlich unregelmäßig begrenztes Schattenband. Die Infraktion am unteren Radiusende ist ohne wesentliche Kallusbildung geheilt. Übrige Veränderungen wie rechts. An beiden Händen, auch an den Wachstumszonen der Mittelhandknochen und Phalangen sind analoge Schattenbänder aufgetreten. Beine (Abb. 4): Weitere Fortschritte der Frakturheilung am linken Femur. Noch großer Kallus. Die Entwicklung von Kalkbändern an den Wachstumszonen hat sich am oberen Teil der Unterschenkelknochen analog wie an den Armen entwickelt. Soweit erkennbar, scheinen auch an den Beckenschaufeln Bänder vorhanden zu sein. Thorax: Man sieht, daß die Frakturheilung des rechten Humerus sich analog wie auf der linken Seite vollzogen hat. An den hinteren Rippenenden überall kolbige Auftreibungen sowie deutliche Schattenbänder an den Wachstumszonen.

Röntgenaufnahme vom Ende des 3. Lebensjahres, Arme: Beiderseits erscheinen die Knochen etwas plump, zum Teil verbogen, besonders an den Humeri. An den Wachstumszonen sind die breiten Kalkbänder nahezu vollständig verschwunden. Die Aufhellungszonen im Anschluß an die Kalkbänder der letzten Aufnahmen sind nicht mehr vorhanden. Die Spongiosastruktur der distalen und proximalen Unterarmenden zum Teil wabig, aber besonders an den äußersten Enden in der Nähe der Wachstumszone normal. Die präparatorischen Verkalkungszonen vollkommen regelmäßig und scharf begrenzt. Lediglich am proximalen Ende des rechten Humerus vielleicht noch etwas verbreitert. Beine: Kalkgehalt im ganzen etwas herabgesetzt. In der Nähe der Wachstumszonen an Ober- und Unterschenkel zahlreiche streifige Verdichtungen, sog. Jahresringe. Die früher vorhandenen breiten Kalkbänder sind restlos verschwunden. Die präparatorischen Verkalkungszonen vollkommen normal, scharf und regelmäßig begrenzt. An den großen Knochenkernen des Kniegelenks beiderseits noch zentral gelegene Bezirke

von unregelmäßiger Struktur und vermindertem Kalkgehalt. Am Thorax deutliche Veränderungen nicht mehr nachweisbar. Die Rippen scheinen zum Teil etwas plump.

Auswertung des Röntgenbefundes: Auf den ersten Röntgenaufnahmen, die nicht mehr auffindbar sind, scheint noch keine Kallusbildung vorhanden gewesen zu sein. Im Alter von 3 Wochen fallen die breiten Aufhellungszonen sowie die unregelmäßige Gestaltung der präparatorischen Verkalkungszonen auf. Auf diesen Aufnahmen sehen wir, daß die Infraktion bereits mit stark kalkhaltigem Kallus zu heilen beginnt; daß eine vermehrte Kalkeinlagerung in den ursprünglich entkalkten Wachstumszonen (distales Ende der rechten Ulna) und eine präzipitierte Verkalkung der Handknochenkerne einsetzt. Diese Veränderungen sind am leichtesten folgendermaßen deutbar: Es ist anzunehmen, daß eine intrauterin entstandene Erkrankung eine systematische Wachstumsstörung des Skeletts veranlaßt hat. Diese Erkrankung hatte eine Entkalkung der präparatorischen Verkalkungszonen und damit zusammenhängende verminderte Verkalkung des nachwachsenden Knochens zur Folge. An der relativ normalen Beschaffenheit der mittleren Diaphysenteile erkennt man, daß der Prozeß erst von einem bestimmten Zeitpunkt an eingesetzt hat. Die weiteren Aufnahmen zeigen dann, daß die vorher entkalkten Wachstumszonen in verstärktem Maße Kalk einlagern, was zur Bildung der breiten Bandschatten führt. Dabei sind die Grenzen der präparatorischen Verkalkungszonen noch immer unregelmäßig. Die Frakturen, die entweder schon vor oder spätestens während der Geburt entstanden und auch noch später erfolgt sind (Aufnahme vom 41. Lebenstag), haben ihre Ursache in dem mangelhaften Kalkgehalt der Knochen an den beschriebenen Stellen, die den normalen mechanischen Beanspruchungen nicht mehr standhielten. Mit Einsetzen der verstärkten Verkalkung an den Wachstumszonen und zum Teil schon vorher sehen wir eine starke Heilungstendenz der Frakturen mit ausgesprochener Kallus- und Bandbildung. Im weiteren Verlauf werden dann wieder Kallus- und Bandbildung mit nur ganz geringfügigen Restveränderungen abgebaut.

Bei der Erklärung der Genese dieses Krankheitsbildes kamen wir zu folgenden differentialdiagnostischen Überlegungen: Das auffällige Symptom der vielen Frakturen ließ zunächst an Osteogeneses imperfecta denken. Die Knochenbrüchigkeit ist aber nur das einzige Symptom in unserem Fall, das für eine Osteogenesis imperfecta spricht. Es fehlen die schlanken Diaphysen sowie die blauen Skleren und die oft vorhandene Schwerhörigkeit. Die gute Verknöcherung des Schädeldaches mit normalem Fontanellenbefund, die gut bleibende Konsolidierung der Frakturen und die schnelle Ausheilung der Knochenbrüchigkeit schließen daher die Osteogenesis imperfecta als Ätiologie aus.

Wegen der fötalen Entstehung der Knochenerkrankung wurden wir auch auf entwicklungsbedingte Erkrankungen und Dysplasien hingewiesen. Die unscharfen und gewellten Epiphysen, die wir bei der Chondrodystrophia foetalis finden, legen einen Vergleich mit unserem Röntgenbild nahe. Das Verhalten des Längenwachstums der Knochen spricht aber gegen eine Chondrodystrophia. Auch tritt bei Dysplasien nie eine so schnelle Restitutio ad integrum ein; aus diesem Grunde kommt die Konsanguinität der Eltern als Ursache für unser Krankheitsbild ebenfalls nicht in Frage. Das zweite auffallende Symptom, die immer breiter werdenden Bandschatten, ließ auch an endokrine Störungen denken, wie sie vor allem beim Myxödem vorkommen. Bei dieser Schilddrüsenhypofunktion ist aber das Längenwachstum der Knochen deutlich gestört. Charakteristisch ist weiterhin eine verzögerte Knochenkernbildung, während in unserem Fall eine präzipitierte Kernbildung vorliegt. Da außer der Bandbildung kein weiteres Zeichen von endokrinen Störungen vorliegt und die Ausheilung ohne Hormontherapie eintrat, ist eine Schilddrüsenunterfunktion nicht anzunehmen.

Durch das frühere Auftreten der ersten Krankheitserscheinungen kommen auch die verschiedenen Störungen im Vitaminhaushalt nicht in Frage. Die Epiphyse der Ulna von der 3. Lebenswoche erinnert auf dem Röntgenbild zunächst sehr stark an eine Rachitis, die aber frühestens im 3. Lebensmonat auftritt, während in unserem Falle Epiphysenveränderungen schon in der 3. Lebenswoche vorhanden sind. Außerdem wurde während unserer Beobachtungen kein einziges sicheres rachitisches Merkmal festgestellt. Ebensowenig kommt bei einem Neugeborenen ein Skorbut (Möller-Barlowsche Krankheit) in Betracht.

Sehr groß ist dagegen der Verdacht, daß eine Hypervitaminose durch die 8wöchige Alt-Vigantolbehandlung die Bandbildung an den Knochen verursacht haben könnte. Es ist aber eine verstärkte Verkalkungszone an den Unterarmen und Unterschenkeln schon auf der Röntgenaufnahme der 3. Lebenswoche vorhanden, während die Vigantoltherapie erst in der 5. Lebenswoche

begann. Trotzdem müssen wir wohl eine Beschleunigung der Kalkeinlagerung und eine Verstärkung der Bandbildung durch die Vigantolgaben annehmen.

Die bekannten Bandbildungen bei Phosphor-, Arsen- oder Bleivergiftungen konnten wir ausschließen, da in der Anamnese kein Anhaltspunkt bei Mutter und Kind dafür vorhanden ist.

Den besten Vergleich und eine auffallende Ähnlichkeit weisen unsere Röntgenbilder aber mit der kongenitalen Lues auf. Alle näheren Einzelheiten unserer Bilder stimmen fast genau überein mit den Veränderungen bei einer Osteochondritis und Periostitis luetica. Gegen eine Lues spricht, daß bei Mutter und Kind keine serologischen oder andere klinische Zeichen nachweisbar waren. Eine Spontanheilung ohne spezifische Therapie wäre in einem so schweren Fall von Lues auch kaum zu erwarten.

Die Bilder wurden seinerzeit Herrn Wimberger als einem der besten Kenner der Röntgenologie der Knochenerkrankungen des Kindesalters zur Beurteilung vorgelegt. Auf Grund seiner Kenntnisse sprach auch er sich gegen eine Osteochondritis luetica aus. Nach seiner Meinung müsse die anfänglich gute Knochenanlage durch eine intrauterin einsetzende allgemeine Herabsetzung der osteoplastischen Funktion bei entsprechender Verkalkung zu diesem Bild geführt haben, wie es sonst nur bei manchen Fällen von Lues congenita zu beobachten sei. Obwohl Wimberger nicht an Lues glauben möchte, scheint ihm der Vorgang der Störung analog zu sein bis auf die enchondrale Ossifikation, die bei den Luesbildern zerworfener als in unserem Fall sei. Die multiplen Metaphysenknickungen und -einbrüche hält Wimberger für mechanisch funktionell bedingt.

Wir sind daher der Meinung, daß durch die fieberhaften Erkrankungen bei Mutter und Kind während der Fötalzeit das enchondrale Knochenwachstum des Kindes gestört wurde. Unsere Annahme finden wir im Heilungsverlauf durch die Röntgenaufnahmen bestätigt. Zunächst tritt, wie bei vielen anderen Infektionskrankheiten, eine Entkalkung des jüngsten Knochens und eine Präzipitation der Knochenkerne auf (Stettner). Schon direkt nach der Geburt muß mit Aufhören des intrauterinen Schadens der Übergang in Spontanheilung eingetreten sein. Die Hypermineralisation im Ausheilungsstadium wurde dann wieder durch interkurrierende Krankheiten vorübergehend gestört, nach deren Abheilung die weitere Verkalkung besonders stark einsetzt.

In welcher Form nun die unspezifischen Erkrankungen gewirkt haben, könnte nur durch eine Sektion bewiesen werden. In der Anamnese von Mutter und Kind haben wir aber doch mehrere Anhaltspunkte für fieberhafte Erkrankungen. Die Mutter wurde am Tage der Geburt des Kindes wegen Fieber auf die septische Abteilung verlegt und es ist anzunehmen, daß irgendein latenter kryptogener Herd schon am Ende der Schwangerschaft vorhanden war. Das Kind hatte in den ersten Wochen ein schmierig belegtes sezernierendes Nabelgranulom. Während des Klinikaufenthaltes traten Temperaturschwankungen zwischen 37° und 38° auf. Da im Urin eine leichte Trübung nach Säurezusatz sowie mehrere Erythrozyten und Leukozyten nachweisbar waren, muß eine leichte Nierenreizung vorhanden gewesen sein. Außerdem trat in der 5. Lebenswoche eine fieberhafte Ernährungsstörung ein.

Durch die Reihenuntersuchungen Stettners sind bei scheinbar gesunden Kindern ähnliche, aber schwächere Bandschatten in der Nähe der Epiphysen bekannt geworden. Stettner nimmt an, daß diese Streifen der Ausdruck eines nach der Geburt stattgefundenen Entwicklungsstillstandes sind, der durch viele der akuten Erkrankungen als vorübergehender Zustand eintreten kann. Aus unseren Bildern vom 3. Lebensjahr geht hervor, wie die breiten Epiphysenbänder durch das Längenwachstum der Knochen diaphysenwärts wandern und zu sog. Jahresringen Stettners abgebaut werden.

Priesel berichtete als Erster, daß unspezifische Erkrankungen bei Neugeborenen dieselben bandartigen Epiphysenveränderungen im Röntgenbild hervorrufen können, wie sie sonst nur bei spezifischen Erkrankungen vorkommen. Die Entzündungsherde manifestierten sich im Röntgenbild ganz so, wie eine Osteochondritis luetica. In seinem wie in unserem Fall trat nach kurzer Zeit (5 Wochen) eine Besserung der septischen Erscheinungen und deutliche Gewichtszunahme ein.

Es braucht die Osteochondritis nicht immer mit einer Periostitis verbunden zu sein, sondern jede dieser Erscheinungen kann für sich auftreten. Durch die Arbeit v. Chiaris kennen wir bei nicht luetischen Kindern mit entzündlichen Erkrankungen der Haut, der Luftwege usw. periostale Reaktionen, die große Ähnlichkeit mit der Periostitis luetica haben. Diese periostalen Reaktionen traten in einem Alter auf, in dem Rachitis noch nicht vorkommt, und wurden nicht, wie bei der rachitischen periostalen Reaktion, an den schwachen, sondern an den starken Knochen von Femur und Tibia gefunden. v. Chiari weist besonders auf den Parallelismus zu jenen Formen von osteochondritischen Erscheinungen bei nicht luetischen Kindern hin, wie Priesel und Epstein sie beschrieben haben. Er meint, daß ebenso wie das knochenbildende Gewebe der Epiphysenfuge eine luesähnliche Fehlleistung bieten kann, auch das Periost imstande ist, auf unspezifische Reize zu reagieren.

Epstein hat dann endgültig bewiesen, daß unspezifische Erkrankungen zu bestimmten Epiphysenveränderungen führen können. Er schließt seine Befunde denen von Grävinghoff und Priesel an und ist mit Hamperl der Meinung, daß ein Prozeß vorliegt, der das enchondrale Knochenwachstum in ähnlicher Weise wie die Lues beeinflußt. Seine ersten 4 Fälle bieten das röntgenologische Bild der Osteochondritis luetica I. und II. Grades nach Wegner. Zwei von diesen Fällen waren gleich denen von Priesel septisch-pyämischer Natur. In einer zweiten Gruppe von 4 Fällen stehen neben den in der ersten Gruppe beschriebenen Krankheiten schwere Knochendestruktionen im Vordergrund. Epstein hebt immer wieder hervor, daß neben lokalisierten, meist symmetrischen Prozessen generalisierte Veränderungen an allen Epiphysen zu finden waren, wie sie sonst nur bei Lues vorkommen. Priesel und Wimberger haben in ihren Arbeiten dies als eine besondere Form der Schafterkrankung hervorgehoben und differentialdiagnostisch einer unspezifischen Osteomyelitis gegenübergestellt.

Alle 8 Fälle Epsteins waren, mit Ausnahme einer Luxation, septisch-pyämischer Natur und wiesen besondere Beteiligung der Gelenke auf. Septisches Exanthem mit Polyarthritis, Pyodermie mit Phlegmonen, Polyarthritis gonorrhoica, Arthritis purulenta und Osteomyelitis waren die jeweiligen Krankheiten, die im Vordergrund standen. Immer traten nach Art der luetischen Knochenerkrankungen die beschriebenen Veränderungen an allen Epiphysenenden auf, auch an denen, die vom Krankheitsherd weit entfernt waren. Epstein schließt sich der Annahme Priesels an, daß an den Knochenwachstumszonen und benachbarten Diaphysenabschnitten neben den klinisch erkennbaren Herden auch toxische und bakterielle Einflüsse diese Veränderungen hervorrufen können. Die Fälle von Priesel und Epstein betrafen, wie bei unserem Kinde, das 1. Lebensjahr, auf das sich auch die luetisch-osteochondritischen Veränderungen zum größten Teil beschränken.

Es scheint sich daher zu bestätigen, daß eine gewisse Disposition und altersgebundene Reaktion des Skeletts in diesem Lebensabschnitt angenommen werden muß. Diese Reaktion tritt also sowohl bei spezifischen als auch bei unspezifischen Erkrankungen auf und ist deshalb nur als ein Symptom zu bewerten, das keinen eindeutigen Hinweis auf die Ursache der Knochenerkrankung gestattet.

Zusammenfassung

Es wurden die Ergebnisse einer 3jährigen Beobachtung einer Knochenerkrankung mitgeteilt, deren auffälligstes Symptom eine vorübergehende Knochenbrüchigkeit war, und die im weiteren Verlauf eine auffallende Schattenbildung der Epiphysen im Röntgenbild aufwies. Bei den differentialdiagnostischen Überlegungen dieser Erkrankung wurde vor allem auf die große Ähnlichkeit des Krankheitsbildes mit der D-Hypervitaminose und der Osteochondritis luetica hingewiesen. Als Ursache wird eine intrauterin erworbene, infektiöse Erkrankung des Skelettsystems angenommen, wie sie schon Priesel und Epstein bei gleichen Knochenveränderungen beschrieben haben. Die große Ähnlichkeit dieses Krankheitsbildes mit solchen spezifischen Knochenerkrankungen legte die Vermutung nahe, daß diese Reaktion des Knochensystems nur als ein Symptom zu verwerten

ist, das keinen eindeutigen Hinweis auf die Ursache der Knochenerkrankung gestattet. Es handelt sich somit um eine Osteochondritis unspezifischer Ätiologie, die intrauterin entstanden ist, infolge entzündlicher lokaler Entkalkung des Knochens zu Spontanfrakturen geführt hat und nach der Geburt unter starker Kallusbildung und starker Kalkeinlagerung an den Wachstumszonen (Bandschatten) zur Ausheilung kam.

2. Epiphysenveränderungen bei Osteogenesis imperfecta

Es handelt sich um einen Säugling, der, am 24. 3. 1940 geboren, im Alter von $3^1/_2$ Monaten während 10 Tage in der Universitäts-Kinderklinik beobachtet wurde.

An seinem 2. Lebenstag stellte der Hausarzt durch Röntgenaufnahme fest, daß beide Oberarme und Beine gebrochen waren. Bei der Klinikaufnahme fiel auf, daß der Säugling Arme und Beine nicht bewegte und sehr blaß und matt aussah. Am rechten Oberarm, unterhalb des Deltoideusansatzes deutliche Schwellung und Dislokation mit tastbarer Auftreibung des Humerus. Der rechte Unterschenkel säbelscheidenförmig nach vorn verbogen. Beide Oberschenkel zeigten deutliche Verdickung und Verkürzung. Die Hände waren sehr zart und beide Füße in Klumpfußstellung. Die große Fontanelle 3 : 3 Querfinger offen, geht in eine breite Naht über, die bis zum Nacken zieht. Federnde Ränder. Auffallend blaue Skleren; kirschkerngroßer Nabelbruch mit fingerkuppengroßer Faszienlücke. Walnußgroße, prall-elastische Vorwölbung des Skrotums durch Hydrocele testis. Beide Testes deszendiert. Übriger Befund ohne Besonderheiten. Nach Anlegen eines gutsitzenden Beckenbeingipses in leichter Abduktion und Beugung der Beine in den Kniegelenken wurde der Säugling nach Hause entlassen. 5 Tage nach der Entlassung Tod an einer interkurrierenden Bronchopneumonie.

Röntgenbefund vom 2. Lebenstag: Am Humerus beiderseits eine Fraktur mit mäßiger Kallusbildung. Die Unterarmknochen beiderseits mehrfach gebrochen, stark disloziert aber ohne Kallusbildung. An beiden Oberschenkeln und den rechten Unterschenkelknochen je eine Fraktur mit deutlicher Dislokation. Die Aufnahme sonst zu unscharf, um die Beschaffenheit der Epiphysen deuten zu können. Am rechten Humeruskopf und den Epiphysen der unteren Extremität bereits andeutungsweise eine wabige Struktur erkennbar.

Röntgenbefund nach $3^1/_2$ Monaten: Schädelaufnahme seitlich: Geringe knöcherne Ausbildung des Schädeldaches und schwache Schattenintensität der vorhandenen Knochen. Die Schädelbasis gut verkalkt. Im Os temporale und occipitale mehrere zackige, pfennig- bis markstückgroße Knocheninseln, sog. Schaltknochen. Beide Kiefer mit kräftiger Zahnanlage versehen. Auf der frontalen Schädelaufnahme ziehen von der klaffenden Pfeilnaht in die beiden Parietalia viele gezackte Ausläufer, die mehrere Knocheninseln umschließen. Keilbeinfontanelle noch nicht geschlossen.

Thoraxaufnahme (Abb. 5): Die lateralen Enden der Klavikeln stark aufgehellt, die Schulterblätter sehr strahlendurchlässig und ihre Begrenzung nicht genau zu verfolgen. Der Processus coracoideus zeigt rechts stärker als links eine rosettenartige wabige Struktur, ähnliche Wabenbildung auch in der Gegend der Gelenkpfannen beiderseits.

Die knöcherne Anlage der Wirbelkörper frei von Frakturen. Thoraxform seitlich abgeflacht. Deutliche Verbreiterung einiger Rippen am Übergang in den Knorpel, durch Kallus hervorgerufen. Die Kortikalis und Spongiosa ist verwaschen und strukturlos, nur oberhalb und unterhalb der Kallusbildung scharfe Zeichnung.

Rechter Oberarm (Abb. 5): Der proximale Epiphysenkern von Haselnußkerngröße. Die Struktur verwaschen, mit unscharfen, wabigen Aufhellungen sowie abwechselnd verstärkter Verkalkung und zackiger Begrenzung. Die obere Epiphysenlinie des Humerus scharf begrenzt. Etwas unterhalb und parallel zur Epiphysenlinie eine 1 mm breite zweite Linie von scharfer Begrenzung. Zwischen beiden Linien von lateral nach medial eine 1 cm lange, keilförmige Aufhellung. Unterhalb dieser Doppellinie, im Bereich der ganzen Metaphyse, eine fleckige, wabige Zeichnung ähnlich wie an den Epiphysenkernen. Im oberen Teil der Diaphyse eine von lateral unten nach medial oben schräg verlaufende Fraktur mit geringer Dislokation. Kallusbildung und periostale Reaktion nur schwach angedeutet. Im unteren Diaphysenteil eine Verbiegung von lateral nach medial mit einer Infraktion am medialen Rand. Untere Metaphyse stark aufgehellt und ohne sichtbare Knochenstruktur. Die ganze Kortikalis des Humerus sehr dünn, teilweise gar nicht sichtbar.

Rechter Unterarm, Ulna: Obere Epiphysenlinie scharf begrenzt, obere Metaphyse stark aufgehellt und osteoporotisch. Im oberen und mittleren Diaphysenteil eine Fraktur mit geringer Kallusbildung und schwacher periostaler Reaktion. Untere Metaphyse kolbig verbreitert, deutlich osteoporotisch. Radius: Obere Metaphyse stark aufgehellt. Im oberen Diaphysenteil eine Querfraktur mit schwacher Kallusbildung, aber normaler periostaler Reaktion. Der Kern des Hamatum hirsekorngroß.

Linker Unterarm: Im oberen Ulnadrittel eine Querfraktur mit deutlicher Pseudarthrosenbildung. In der Mitte des Radius eine gut geheilte Querfraktur. Der Kern des Hamatum schrotkorngroß.

Rechte untere Extremität: Femur: Obere Epiphyse erbsengroß und die Epiphysenlinien scharf abgebildet. Die Diaphyse zu dick und durch eine Schrägfraktur mit Einkeilung und seitlicher Verschiebung verkürzt. Die

Verdickung hauptsächlich durch deutliche Kallusbildung verursacht. Die Kortikalis gut ausgebildet. In der unteren Metaphyse eine feine, querverlaufende Frakturlinie. Unterer Epiphysenkern bohnengroß und von geringer Schattenintensität.

Tibia: Der Epiphysenkern bohnengroß und von 4 kleinen Einkerbungen umrändert. Die Epiphysenlinie unscharf und von welligem Verlauf. In der aufgehellten Metaphyse ein 1 mm breites Schattenband durch einen keilförmigen Schatten von der Epiphysenlinie getrennt. Etwas unterhalb dieses Schattenbandes eine schmale, geschlängelte Aufhellung mit deutlicher Kallusbildung, wahrscheinlich eine feine Querfraktur. Im unteren Diaphysendrittel ein Biegungsbruch mit den drei typischen Fragmenten und geringer periostaler Reaktion ohne Kallusbildung. Untere Metaphyse stark aufgehellt. Untere Epiphysenlinie unscharf, keine Umgrenzung zu sehen. Unterer Epiphysenkern schwach abgebildet, girlandenförmig umrändert und erbsengroß. Die ganze Tibia ist

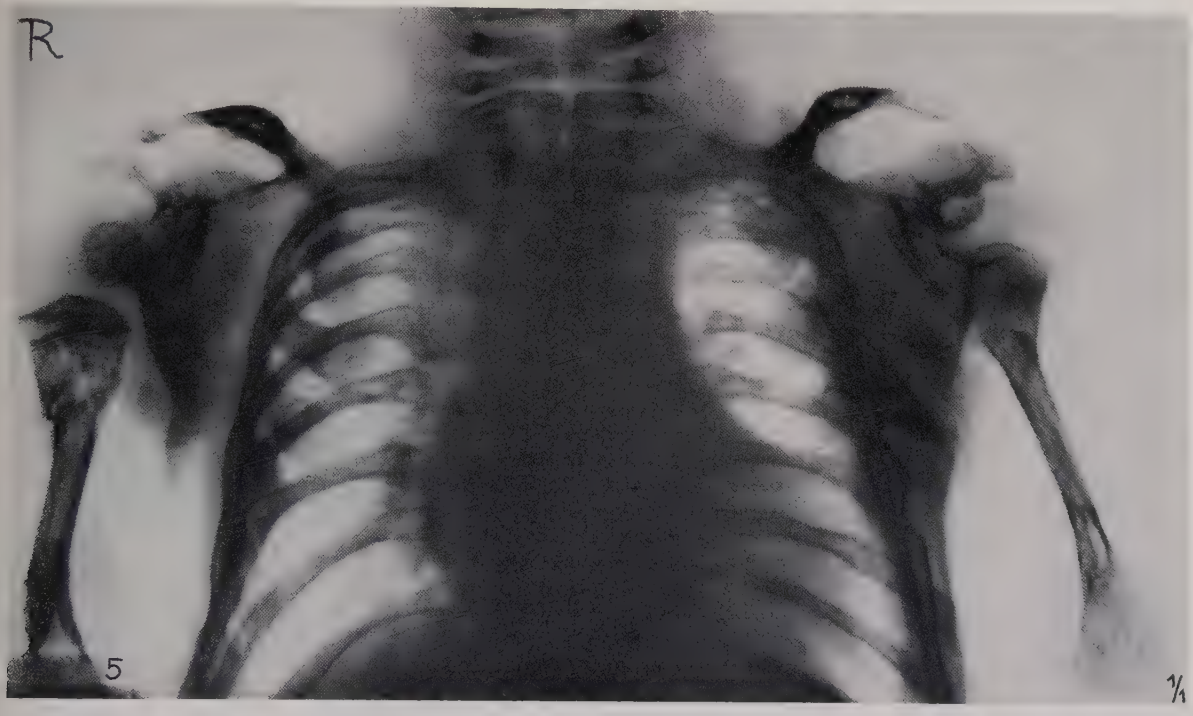

Abb. 5. Fall 2. Osteogenesis imperfecta. In der Nähe der Wachstumszonen wabige Aufhellungen, am rechten Humerus sowohl in der Nähe der proximalen Frakturstelle als auch im Epiphysenkern besonders deutlich erkennbar.

nach lateral in einem Winkel von 120° verbogen. Kortikalis teilweise schwach, aber deutlich zu verfolgen. Die Fibula schwach projiziert, keine Struktur zu erkennen. Im oberen Drittel eine und in der Mitte zwei weitere Frakturen. Untere Epiphyse nicht abgebildet. Der Kalkaneus in Größe eines Haselnußkerns und der Talus kirschkerngroß abgebildet.

Linke untere Extremität: Femur: In der Diaphyse eine eingekeilte und in der unteren Metaphyse eine hakenförmig verlaufende Fraktur ohne periostale Reaktion oder Kallusbildung, sonst Befund wie rechts. Tibia: Obere Epiphysenlinie nicht zu sehen. In der oberen Metaphyse zwei schmale, geschlängelte Schattenbänder, die durch Verzweigungen wie Zystenbildungen aussehen. Am lateralen Rand dieser Stelle deutliche Kallusbildung. Normale, eher verstärkte Ausbildung der Kompakta bei schwacher Kortikaliszeichnung. Keine weitere Fraktur oder Verbiegung wie rechts. In der unteren Metaphyse ein 2 mm breites, fleckig verschwommenes Schattenband. Untere Epiphysenlinie nicht abgebildet. Unterer Epiphysenkern schrotkorngroß. Fibula: Stärker sichtbar als rechts, die Kortikalis teilweise gut zu verfolgen. Beide Epiphysenlinien ganz schwach sichtbar. Keine Frakturen. Der Kalkaneus und Talus wie rechts.

Auswertung des Röntgenbefundes: Es sind mindestens 20 alte und frische Bruchstellen an den langen Röhrenknochen vorhanden. Die gute Verkalkung des Kallus der verschiedenen Bruchstellen zeigt, daß der Kalkstoffwechsel bei Osteogenesis imperfecta nicht gestört ist. Die schwache Schattenintensität und deutliche Osteoporose der meisten Skeletteile, besonders der Epiphysen, ist daher kaum durch mangelnde Kalkeinlagerung der Knochen-

bälkchen zu erklären. Charakteristisch für eine Osteogenesis imperfecta sind auch die Schädelaufnahmen mit den vielen kleinen und größeren Knocheninseln. Die unnormal großen Epiphysenkerne des Humerus sind nach Siegert durch beschleunigende Ossifikation zu erklären, die bei vielen Krankheiten im Kindesalter vorkommt. Obwohl die beschriebenen Epiphysenkerne und die Metaphysen keine Zusammenhangstrennung aufweisen, läßt ihre wabige Darstellung vermuten, daß das enchondrale Knochenwachstum nicht zur normalen Knochenbildung geführt hat. Es ist anzunehmen, daß die Knorpelscheiben an diesen Epiphysen irgendwie zertrümmert wurden und die Bruchstücke durch anschließende Kalkeinlagerung die erwähnten wabigen Formen bilden. Die verwaschene Zeichnung verschiedener Epiphysen ist vielleicht durch die während der Epiphysenberstung entstandenen Blutungen bedingt. Die Veränderungen an einigen Metaphysen sind wohl sekundärer Art und so zu erklären, daß durch das Längenwachstum die verkalkten Epiphysenbruchstücke weiter diaphysenwärts gewandert sind.

Im Schrifttum über Osteogenesis imperfecta ist nur vereinzelt über Veränderungen an den Epiphysen berichtet worden. Die pathologisch-histologischen Arbeiten der älteren Autoren weisen fast alle darauf hin, daß der Epiphysenknorpel normal beschaffen sei. Regelrecht mit Gefäßen versorgt, zeige er keine Besonderheiten im Aufbau und lasse die normale Umbildung erkennen. Vereinzelt und bei den neueren Berichten gehäuft werden aber auch Veränderungen an den Epiphysenknorpeln beschrieben. Schon Looser, der überhaupt die erste pathologisch-histologische Untersuchung bei einem Fall von Osteogenesis imperfecta vornahm, berichtet über deutliche Epiphysenveränderungen. Er fand, daß die Knorpelscheibe in etwas gewellter Linie verlief und an den beiden oberen Tibiaepiphysen völlig zertrümmert war. Looser bezieht die Zertrümmerung auf das Mißverhältnis zwischen dem normal wachsenden Knorpel und dem stark verminderten Durchmesser des anschließenden Knochenschaftes. Er beschreibt in der oberen Diaphyse, dicht unterhalb des Epiphysenknorpels größere Bezirke, in denen viel Blut außerhalb der Gefäße liegt. Im Bezirk dieser Blutungen fast gar keine Knochenbälkchen und die vorhandenen zum Teil mit osteoiden Säumen versehen, in denen die Kerne sich nur schlecht oder gar nicht färbten. Es waren also diese osteoid umgewandelten Bälkchen zum Teil im Zerfall begriffen. An den Epiphysen an der rechten unteren und linken oberen Tibia waren die Epiphysenbruchstücke vielfach dislociert und verdreht, so daß die knochenproduzierende Seite der einzelnen Bruchstücke nach unten, nach außen und nach innen verkehrt war. Looser meint, daß die Entstehung dieser einzelnen Knorpelstücke durch Berstung oder Zerreißung des Epiphysenknorpels aus ihrer Anordnung ohne weiteres klar sei. Sie waren mikroskopisch deutlich als Bruchstücke des Epiphysenknorpels an der Anordnung der Knorpelstellen und an den überall noch erkennbaren Rudimenten von Knochenbildung mit überall erkennbarer Knorpelverkalkungszone zu erkennen. Einige dieser Bruchstücke nahmen etwas eigentümliche Formen an durch Verbiegung und Einrollung oder hauptsächlich dadurch, daß einige Fragmente sich gegenseitig abflachten und schließlich ohne deutliche Grenze ineinander überflossen. In der Mitte des Tibiakopfes war der Epiphysenknorpel unregelmäßig gewellt und bog von der vorderen Tibiafläche in einem regelmäßigen Bogen nach dem Markraum der Diaphyse ein, um etwa 18 mm unter der Mitte des Epiphysenknorpels zu enden. Looser betont ausdrücklich, daß der Epiphysenknorpel auch an seinen dislozierten Stücken sehr deutlich eine glatte, mit dünnen Knochenlamellen bekleidete und eine knochenproduzierende Seite erkennen ließ.

Es liegt nun sehr nahe, ähnliche Verhältnisse auch bei dem vorliegenden Fall an den Epiphysen zu vermuten. Einen Beweis dafür gibt das Röntgenbild nicht und eine Sektion mit histologischer Untersuchung dieser Epiphysen konnte leider nicht gemacht werden, da wir erst 3 Monate später von dem Tod des Kindes unterrichtet wurden. Es ist aber möglich, an Hand von guten Abbildungen und entsprechenden Sektionsbefunden einen Vergleich mit unserem Röntgenbefund zu ziehen. Die beschriebenen Epiphysenveränderungen können deshalb nach unserer Meinung unschwer im Sinne Loosers so gedeutet werden, daß sie nur noch etwas stärkeren Grad als bei seinem Fall angenommen haben. Es sind die einzelnen Knorpelbruchstücke besonders wirr durcheinander angeordnet, so daß sie zu der beschriebenen wabigen Struktur im Röntgenbild führen. Nach dem Befund an den Metaphysen ist weiterhin anzunehmen, daß schon von einem gewissen Zeitpunkt ab eine Zertrümmerung der zugehörigen Epiphysen eingetreten war, so daß die verkalkten

Bruchstücke mit dem Längenwachstum des Knochens allmählich diaphysenwärts gewandert sind. Auch die verwaschene Zeichnung verschiedener Epiphysen wäre dann so zu erklären, daß sie durch die Blutungen nach der Epiphysenzertrümmerung entstanden sind.

Diesem Epiphysenbefund Loosers steht nun ein Bericht von Kardamatis gegenüber, in dessen Falle Epiphysen- und Metaphysenveränderungen ganz anders geartet waren. Bei der Sektion eines 8 Monate alten Kindes waren im proximalen Teil der Diaphyse des Femurs hellere Zonen und zystenartige Gebilde im Knochen vorhanden. Die Entstehung dieser Zysten in den Metaphysen wird durch die Annahme von Blut- und Lymphgefäßerweiterungen erklärt. Eine primäre Gefäßerkrankung konnte Kardamatis ausschließen, da sich die übrigen untersuchten Gefäße als normal erwiesen. Einen ähnlichen Befund wie Kardamatis beschreibt Stilling. Die Erklärungen Kardamatis über seine Epiphysen- und Metaphysenbefunde sind aber sehr umstritten (Eiken).

Wie wenig gesichert andererseits die Annahme Eikens ist, daß die verschiedenartigen, bei Osteogenesis imperfecta beschriebenen Epiphysen- und Metaphysenveränderungen durch Frakturen bedingt sind, ersieht man aus einem Bericht von K. H. Bauer, der ausdrücklich betont, daß die Knorpelinseln bei seinem Fall auch an Stellen ohne Frakturen zu sehen waren.

Ähnliche Knorpelinseln fand auch Hildebrandt als bläulich-weiße Inseln über die Spongiosa der Extremitätenknochen eingesprengt, die schon makroskopisch als Knorpel zu erkennen waren. Besonders aufmerksam macht er auf zahlreiche nekrotische Stellen im Knochen, die in den Epiphysen und Diaphysen, unterhalb des Periostes, wie auch mitten im Markgewebe zerstreut lagen. Sie bildeten größere und kleinere, homogen aussehende Plaques, die sich direkt in gesundes Gewebe fortsetzten. An der Nekrose waren Markgewebe, Knorpel und Knochen beteiligt, deren Fortschaffung durch Fremdkörperriesenzellen besorgt wurden.

Doering erwähnt ebenfalls schollige Gebilde und Sumita beschreibt in seinem Fall 7 „schollig homogene Massen und mit Blut verbackene Gewebstrümmer, die wahrscheinlich traumatischen Ursprungs seien". Bei all diesen letzten Berichten handelt es sich wahrscheinlich um fortgeschrittenere Veränderungen derselben Knorpelbruchstücke, die Looser bereits beschrieben hat.

Alle diese Ergebnisse betrachtet Pommer aber als Nebenbefunde der Osteogenesis imperfecta, die sich als Folge von Blutungsherden im Bereich traumatischer Zusammenhangstrennungen kennzeichnen und nicht als wesentliches Merkmal der Osteogenesis imperfecta gelten könnten. Er kommt zu dieser Annahme, weil er nach vielen mikroskopischen Untersuchungen bei stärkster Vergrößerung in mehr oder minder reichlicher Anzahl deutliche Zusammenhangstrennungen gefunden hatte.

In Anbetracht dieser Meinungsverschiedenheiten erscheint es um so bedeutungsvoller, daß der Befund Loosers von dem welligen Epiphysenlinienverlauf bei Osteogenesis imperfecta seither von vielen Forschern bestätigt werden konnte. So erklären Bamberg und Huldschinski sowie Bauer die welligen Epiphysenlinien bei ihren Fällen damit, daß der normal weiterwachsende Knorpel sich dem langsameren Diaphysenbreitenwachstum durch welligen Verlauf anpassen müßte.

Von den Röntgenberichten der letzten Jahrzehnte sind leider viele Röntgenbilder wegen der sehr schlechten Wiedergabe zu Vergleichen mit unseren Bildern kaum geeignet. Es werden die Epiphysenlinien allgemein als scharfrandig beschrieben und der unscharfen Begrenzung bei Rachitis gegenübergestellt. Anschütz erwähnt sonst nur deutliche Zeichen von Osteoporose und Fuß erklärt die Aufhellungen der Epiphysen durch auch sonst zu beobachtende Weitmaschigkeit der Spongiosa. Bei dem Bericht von Lipschütz ist die Zeichnung der Knochenbälkchen an den Epiphysen unscharf, die Bälkchen sind an Zahl vermindert, mit unregelmäßiger Ablagerung und weitem Abstand. Rudolf Meier sah an den Fortsätzen der Skapula (Acrom. und Proc. corac.) streifenförmig fleckige Schatten, welche aufgehelltere Partien umschlossen. Leider ist keine Möglichkeit vorhanden, diesen Bericht mit den Bildern von unseren Veränderungen an den Humerusgelenkpfannen und der Skapula zu vergleichen. Bettmann berichtet von der 11jährigen Beobachtung einer Patientin mit wabigen Aufhellungen in der oberen Femurhälfte. Im Bereich der Epiphysenlinie sah er Knorpelinseln, die er als Anzeichen alter Frakturen deutet. Auch Radke fielen fleckige Schatten auf, die unregelmäßig im mittleren und oberen Diaphysenteil verstreut lagen.

Den besten Vergleich zu den Röntgenbildern bei unserem Fall fanden wir in der Arbeit von Menkhoff. Dieser Autor berichtet von einer hochgradigen Osteoporose an den Kniegelenken, wodurch das Knochenbild ein Fasernetz wie bei Marmorschliffen aufwies. Eine Epiphysenlinie

war weder im Femur noch in der Tibia zu entdecken. Menkhoff vergleicht diese Strukturzeichen mit den Befunden, die Müller als Ausheilungsprozeß bei einer Rachitis fand. W. Müller beschreibt diese Knochenveränderung als büschelförmige, unregelmäßige Flecken, welche die ganze Epiphyse und das untere Viertel der Diaphyse einnahmen und an Bilder erinnerten, wie man sie an einem Sagittalschnitt durch das Kleinhirn zu sehen bekommt. Menkhoff schließt sich der Auffassung Müllers an, daß es sich bei der Schattenbildung um besonders starke Kalkablagerung an Gefäßschlingen handelt, da ja die Kalkablagerung bei Osteogenesis imperfecta nicht gestört sei. Bei seinem eigenen Fall schließt aber Menkhoff ausdrücklich eine Rachitis aus, da weder die Anamnese noch das klinische Bild, sowie der Verlauf noch das sonstige Röntgenbild dafür sprachen. Müller gibt auch selber an, daß Looser, der seine Bilder besichtigte, ähnliche Veränderungen nie bei Rachitis, wohl aber einmal an der Femurmetaphyse bei einer Osteogenesis imperfecta gesehen habe. Menkhoff meint, daß diese Befunde ätiologisch nichts miteinander zu tun haben, sondern nur symptomatisch zu verwerten seien.

Zusammenfassung

Es wurde der Röntgenbefund bei einem Fall von Osteogenesis imperfecta mit eigenartigen Epiphysenveränderungen besprochen. Sichere Anhaltspunkte für die anatomische Grundlage vermochten die Röntgenbilder nicht zu geben. Es können hier, wie viele Autoren schon betont haben, nur histologische Untersuchungen eine einwandfreie Klärung bringen. Da in unserem Fall keine Sektion möglich war, wurden die röntgenologisch nachgewiesenen Epiphysenveränderungen mit entsprechenden Abbildungen von Sektionsbefunden anderer Autoren verglichen. Es liegen nach unserer Meinung an den Epiphysen ähnliche, nur hochgradigere Veränderungen vor, wie sie Looser anatomisch beschrieben hat: Die Epiphysenknorpelscheibe scheint in viele Bruchstücke zerlegt zu sein, die durch anschließende Kalkeinlagerung die beschriebene Wabenstruktur bilden. Die gleiche wabige Struktur, die wir auch an den frakturfreien Metaphysen sahen, scheinen sekundärer Art und durch das Weiterwachsen der ehemals zertrümmerten Epiphyse entstanden zu sein. Die Erklärungen von Menkhoff und Müller, nach denen verkalkte Gefäßschlingen diese Epiphysenveränderungen verursachen, können, wie sie selber fordern, nur durch genaue histologische Untersuchung bewiesen werden. Im gesamten Schrifttum über Osteogenesis imperfecta sind nach unseren Kenntnissen bisher histologisch aber noch nie solche verkalkte Gefäßschlingen gefunden oder beschrieben worden. Wir sind daher der Meinung, daß unsere Darstellung mit dem Hinweis auf den Befund Loosers eine befriedigendere Erklärung geben kann.

Schrifttum

Anschütz, Mitt. Grenzgeb. Med. u. Chir. 9: 361. — Bamberg-Huldschinski, Jb. Kinderhk. 78. — Bauer, Z. Chir. 154: 166; 160: 289. — Bettmann, Arch. Orthop. u. Unfallchir. 26, 4. — v. Chirari, Arch. Kinderhk. 115. — Doering, Dtsch. Z. Chir. 77. — Eiken, Beitr. path. Anat. 65, 2: 309. — Engel-Schall, Röntgendiagnostik im Kindesalter. — Epstein, Wien. med. Wschr. 1936, II: 750. — Fuß, Arch. klin. Chir. 182. — Grävinghoff, Mschr. Kinderhk. 48: 30. — Hildebrandt, Virchows Arch. 158: 426. — Kardamatis, Virchows Arch. 115, 3: 347. — Lipschütz, Klin. Wschr. 1908: 867. — Looser, Mitt. Grenzgeb. Med. u. Chir. 15, 1/2. — Meier, R., Z. orthop. Chir. 27. — Menkhoff, Z. orthop. Chir. 50, 3/4. — Müller, W., Arch. orthop. u. Unfallchir. 20, 1. — Pommer, Langenbeck Arch. 136. — Priesel, Arch. Kinderhk. 165, 1. — Radke, Diss. Halle, 1933. — Siegert, Normale Ossifikation. — Stettner, Arch. Kinderhk. 69. — Sumita, Jb. Kinderhk. 73. — Wimberger, Erg. inn. Med. 28: 264.

Lebenslauf

Ich bin am 2. September 1914 in Essen geboren. Dort besuchte ich die Volksschule und Krupp-Oberrealschule, wo ich Ostern 1934 das Abitur machte. Bei meinem Medizinstudium besuchte ich die Universitäten Marburg, Tübingen und Greifswald, wo ich im Herbst 1937 zum eineinhalbjährigen Wehrdienst eingezogen wurde. Seit meiner Entlassung Ostern 1939 studierte ich in Freiburg und München, wo ich am 24. September 1940 das medizinische Staatsexamen bestand. Vom 1. November 1940 bis 1. März 1941 war ich als Medizinalpraktikant an dem Urologischen Krankenhaus in München tätig und diene seitdem als Unterarzt bei der Luftwaffe.

Hermann Haase.

Druck: Bibliographisches Institut AG. in Leipzig